

## (別紙) 肢体の障害関係の測定方法

### 1 まえがき

障害認定に当たって、その正確を期するためには、正確な身体状況の把握が基礎となるものである。しかしながら、認定要素が複雑であることや、検査者、被検者の心的変動があることなどで、それは困難なことといえる。このため、検査者の主観及び被検者の心的状態の影響を受けることが比較的少ない肢体の障害関係の諸測定等（関節可動域表示並びに測定、筋力の測定、四肢囲の測定及び四肢長の測定）の方法を以下に示し、診断書の作成及び判定の便宜を図るものである。

### 2 関節可動域表示並びに測定

- (1) この項は、関節可動域の表示並びに測定について一定の方法を示すことにより、障害基礎年金・障害厚生年金及び障害手当金の肢体の障害関係の障害認定業務を的確かつ簡素化するためのものである。
- (2) 障害認定における関節可動域表示並びに測定法は、日本整形外科学会、日本足の外科学会及び日本リハビリテーション医学会において示された別添「関節可動域表示ならびに測定法」によることとする。

### 3 筋力の測定

- (1) 測定は、徒手による筋力検査を行うことによって行う。
- (2) 障害認定において必要とする筋力の段階は、「正常」「やや減」「半減」「著減」「消失」の5段階として、次の方法により区別する。

正 常………検査者の手で加える十分な抵抗を排して自動可能な場合

やや減………検査者の手をおいた程度の抵抗を排して自動可能な場合

半 減………検査者の加える抵抗には抗し得ないが、自分の体部分の重さに抗して自動可能な場合

著 減…………自分の体部分の重さに抗し得ないが、それを排するような  
体位では自動可能な場合  
消 失…………いかなる体位でも関節の自動が不能な場合

#### 4 四肢囲の測定

障害認定において必要とする四肢囲は、上腕、前腕、大腿及び下腿周径であり、上肢については図1、下肢については図2である。

図1 上肢計測部位

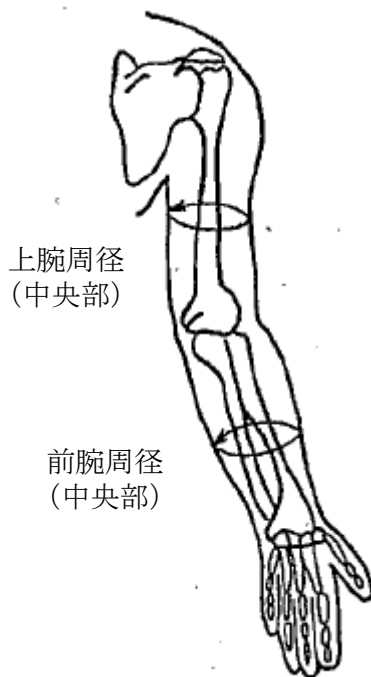
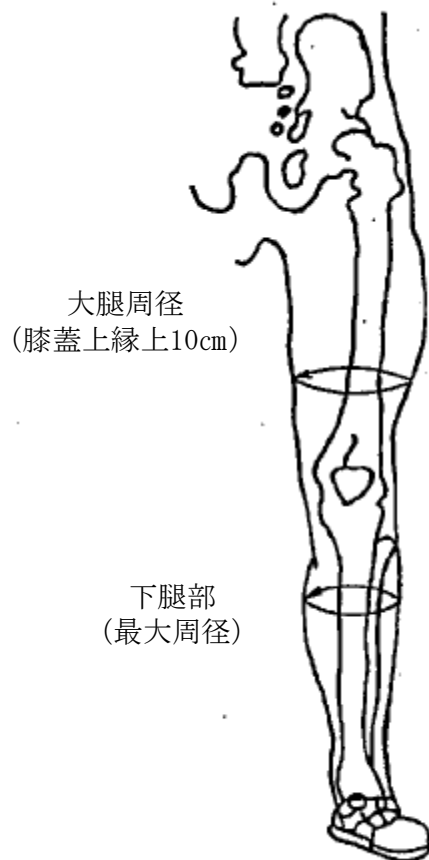


図2 下肢計測部位



## 5 四肢長の測定

障害認定において使用する上肢長は、肩峰先端により橈骨茎状突起先端までの長さ（図3）を測定し、下肢長は、上前腸骨棘先端より脛骨内果先端までの長さ（図4）を測定する。

図3 上肢長

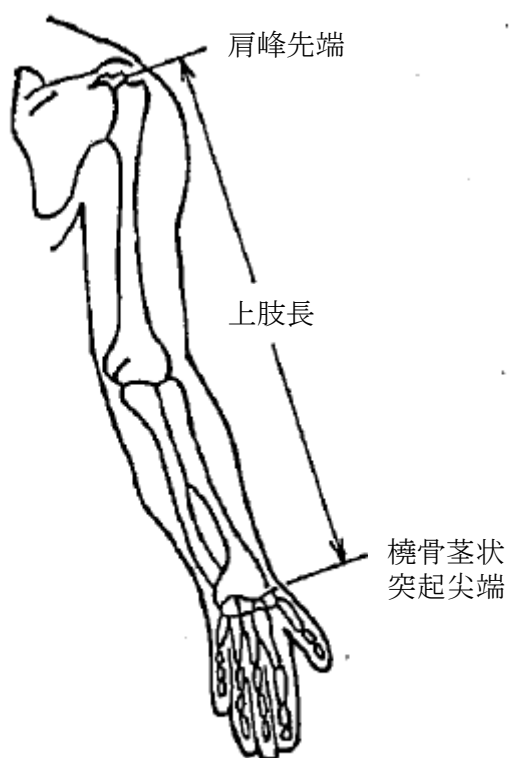
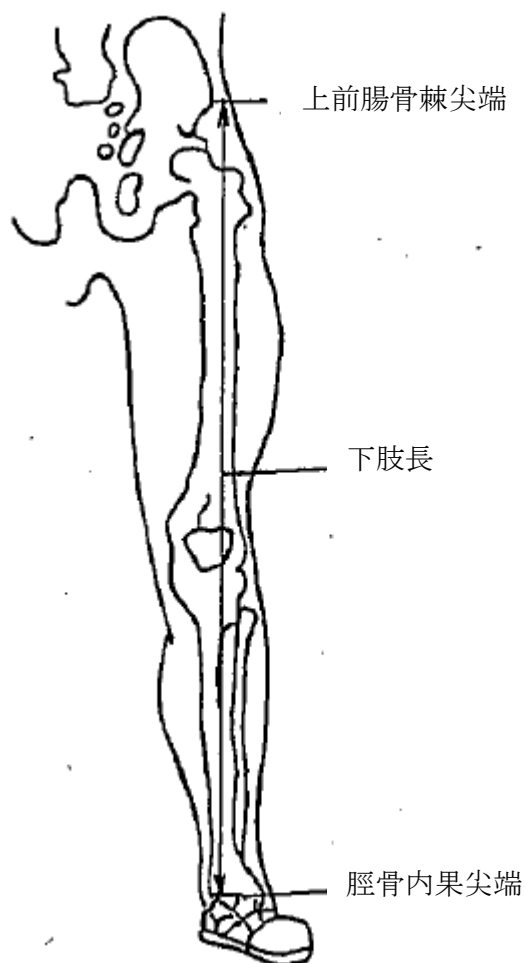


図4 下肢長



2021 年 10 月

公益社団法人 日本整形外科学会  
理事長 中島康晴

一般社団法人 日本足の外科学会  
理事長 田中康仁

公益社団法人 日本リハビリテーション医学会  
理事長 久保俊一

関節可動域表示ならびに測定法改訂について  
(2022 年 4 月改訂)

これまで使用されてきた関節可動域表示ならびに測定法は、日本整形外科学会および日本リハビリテーション医学会の協議により 1995 年 2 月に改訂されたものである。しかし、その後の運用の中で足関節・足部・趾に関する用語の問題が指摘され、日本整形外科学会、日本リハビリテーション医学会、日本足の外科学会が検討してきた。

特に「内がえし inversion／外がえし eversion」と「回外 supination／回内 pronation」について国際的な定義と異なっていたため、文献の翻訳や引用をする際にしばしば用語の混乱を生じる原因となっていた。具体的には、1995 年改訂の関節可動域表示ならびに測定法では、「内がえし inversion／外がえし eversion」を 3 平面での複合運動、「回外 supination／回内 pronation」を前額面での運動と定義していたが、英語圏及び英語文献では、「内がえし inversion／外がえし eversion」を前額面での運動、「回外 supination／回内 pronation」を横断面と矢状面および前額面の 3 平面での複合運動とするものがほとんどである。そこで、この点を含むいくつかの問題点に対し、日本整形外科学会からの要請を受けて、日本足の外科学会用語委員会が「足関節・足部・趾の運動に関する新たな用語案」を作成し、日本足の外科学会が承認した (Doya H, et al. J Orthop Sci 2010, 15(4):531-9.)。これが日本整形外科学会に答申され、その承認を経て日本リハビリテーション医学会に検討が依頼された。

その後、日本整形外科学会、日本リハビリテーション医学会、日本足の外科学会の 3 学会によるワーキンググループで内容をさらに検討し、その最終案に対して、日本整形外科学会、日本リハビリテーション医学会の各学会でパブリックコメントを募集した。寄せられた会員の意見をもとに修正を行い、2021 年 7 月にワーキンググループで最終合意に達した。

今回の改訂での主な変更点は以下の通りである。

1. 足関節・足部における「外がえしと内がえし」および「回外と回内」の定義  
**外がえしと内がえし**：足関節・足部に関する前額面の運動で、足底が外方を向く動きが外がえし、足底が内方を向く動きが内がえしである。  
**回外と回内**：底屈，内転，内がえしからなる複合運動が回外、背屈，外転，外がえしからなる複合運動が回内である。母趾・趾に関しては、前額面における運動で、母趾・趾の軸を中心にして趾腹が内方を向く動きが回外、趾腹が外方を向く動きが回内である。
2. 足関節・足部に関する矢状面の運動の用語  
**背屈と底屈**：足背への動きを背屈、足底への動きを底屈とし、屈曲と伸展は使用しないこととする。ただし、母趾・趾に関しては、足底への動きが屈曲、足背への動きが伸展である。
3. 足関節・足部の内転・外転運動の基本軸と移動軸  
**基本軸**：第2中足骨長軸とする。

2021年9月に日本整形外科学会、日本リハビリテーション医学会および日本足の外科学会それぞれの理事会の承認を経て、今回の関節可動域表示ならびに測定法の改定が決定された。今回の改訂は2022年4月1日より発効となる。

このたび改訂された関節可動域表示ならびに測定法が、臨床などにおける評価、医学教育、医学論文や各種診断書をはじめとした公的な文書の記載などにおいて、広く活用されることが望まれる。

## 関節可動域ならびに測定法

### I. 関節可動域表示ならびに測定法の原則

#### 1. 関節可動域表示ならびに測定法の目的

日本整形外科学会と日本リハビリテーション医学会が制定する関節可動域表示ならびに測定法は、整形外科医、リハビリテーション科医ばかりでなく、医療、福祉、行政その他の関連職種の人々をも含めて、関節可動域を共通の基盤で理解するためのものである。したがって、実用的で分かりやすいことが重要であり、高い精度が要求される計測、特殊な臨床評価、詳細な研究のためにはそれぞれの目的に応じた測定方法を検討する必要がある。

#### 2. 基本肢位

Neutral Zero Position を採用しているので、Neutral Zero Starting Position に修正を加え、両側の足部長軸を平行にした直立位での肢位が基本肢位であり、概ね解剖学的肢位と一致する。ただし、肩関節水平屈曲・伸展については肩関節外転  $90^{\circ}$  の肢位、肩関節外旋・内旋については肩関節外転  $0^{\circ}$  で肘関節  $90^{\circ}$  屈曲位、前腕の回外・回内については手掌面が矢状面にある肢位、股関節外旋・内旋については股関節屈曲  $90^{\circ}$  で膝関節屈曲  $90^{\circ}$  の肢位をそれぞれ基本肢位とする。

#### 3. 関節の運動

- 1) 関節の運動は直交する 3 平面、すなわち前額面、矢状面、横断面を基本面とする運動である。ただし、肩関節の外旋・内旋、前腕の回外・回内、股関節外旋・内旋、頸部と胸腰部の回旋は、基本肢位の軸を中心とした回旋運動である。また足関節・足部の回外と回内、母指の対立は複合した運動である。
- 2) 関節可動域測定とその表示で使用する関節運動とその名称を以下に示す。なお、下記の基本的名称以外に良く用いられている用語があれば( )内に併記する。

##### (1) 屈曲と伸展

多くは矢状面の運動で、基本肢位にある隣接する 2 つの部位が近づく動きが屈曲、遠ざかる動きが伸展である。ただし、肩関節、頸部・体幹に関しては、前方への動きが屈曲、後方への動きが伸展である。また、手関節、指、母趾・趾に関しては、手掌あるいは足底への動きが屈曲、手背あるいは足背への動きが伸展である。

##### (2) 背屈と底屈

足関節・足部に関する矢状面の運動で、足背への動きが背屈、足底への動きが底屈である。屈曲と伸展は使用しないこととする。

(3) 外転と内転

多くは前額面の運動であるが、足関節・足部および趾では横断面の運動である。体幹や指・足部・母趾・趾の軸から遠ざかる動きが外転、近づく動きが内転である。

(4) 外旋と内旋

肩関節および股関節に関しては、上腕軸または大腿軸を中心として外方へ回旋する動きが外旋、内方に回旋する動きが内旋である。

(5) 外がえしと内がえし

足関節・足部に関する前額面の運動で、足底が外方を向く動きが外がえし、足底が内方を向く動きが内がえしである。

(6) 回外と回内

前腕に関しては、前腕軸を中心にして外方に回旋する動き（手掌が上を向く動き）が回外、内方に回旋する動き（手掌が下を向く動き）が回内である。足関節・足部に関しては、底屈，内転，内がえしからなる複合運動が回外、背屈，外転，外がえしからなる複合運動が回内である。母趾・趾に関しては、前額面における運動で、母趾・趾の長軸を中心にして趾腹が内方を向く動きが回外、趾腹が外方を向く動きが回内である。

(7) 水平屈曲と水平伸展

水平面の運動で、肩関節を  $90^\circ$  外転して前方への動きが水平屈曲、後方への動きが水平伸展である。

(8) 挙上と引き下げ（下制）

肩甲帯の前額面での運動で、上方への動きが挙上、下方への動きが引き下げ（下制）である。

(9) 右側屈・左側屈

頸部、体幹の前額面の運動で、右方向への動きが右側屈、左方向への動きが左側屈である。

(10) 右回旋と左回旋

頸部と胸腰部に関しては右方に回旋する動きが右回旋、左方に回旋する動きが左回旋である。

(11) 橈屈と尺屈

手関節の手掌面での運動で、橈側への動きが橈屈、尺側への動きが尺屈である。

(12) 母指の橈側外転と尺側内転

母指の手掌面での運動で、母指の基本軸から遠ざかる動き（橈側への動き）が橈側外転、母指の基本軸に近づく動き（尺側への動き）が尺側内転である。

(13) 掌側外転と掌側内転

母指の手掌面に垂直な平面の運動で、母指の基本軸から遠ざかる動き（手掌方向への動き）が掌側外転、基本軸に近づく動き（背側方向への動き）が掌側内転である。

(14) 対立

母指の対立は、外転、屈曲、回旋の3要素が複合した運動であり、母指で小指の先端または基部を触れる動きである。

(15) 中指の橈側外転と尺側外転

中指の手掌面の運動で、中指の基本軸から橈側へ遠ざかる動きが橈側外転、尺側へ遠ざかる動きが尺側外転である。

\* 外反、内反

変形を意味する用語であり、関節運動の名称としては用いない。

4. 関節可動域の測定方法

- 1) 関節可動域は、他動運動でも自動運動でも測定できるが、原則として他動運動による測定値を表記する。自動運動による測定値を用いる場合は、その旨を明記する[5の2)の(1)参照]。
- 2) 角度計は十分な長さの柄がついているものを使用し、通常は5°刻みで測定する。
- 3) 基本軸、移動軸は、四肢や体幹において外見上分かりやすい部位を選んで設定されており、運動学上のものとは必ずしも一致しない。また、指および趾では角度計のあてやすさを考慮して、原則として背側に角度計をあてる。
- 4) 基本軸と移動軸の交点を角度計の中心に合わせる。また、関節の運動に応じて、角度計の中心を移動させてもよい。必要に応じて移動軸を平行移動させてもよい。
- 5) 多関節筋が関与する場合、原則としてその影響を除いた肢位で測定する。たとえば、股関節屈曲の測定では、膝関節を屈曲しハムストリングをゆるめた肢位で行う。
- 6) 肢位は「測定肢位および注意点」の記載に従うが、記載のないものは肢位を限定しない。変形、拘縮などで所定の肢位がとれない場合は、測定肢位が分かるように明記すれば異なる肢位を用いてもよい[5の2)の(2)参照]。
- 7) 筋や腱の短縮を評価する目的で多関節筋を緊張させた肢位を用いてもよい[5の2)の(3)参照]。

5. 測定値の表示

- 1) 関節可動域の測定値は、基本肢位を0°として表示する。例えば、股関節の可



動域が屈曲位 20° から 70° であるならば、この表現は以下の 2通りとなる。

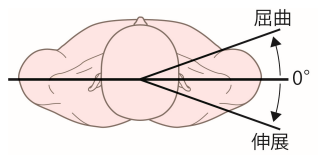
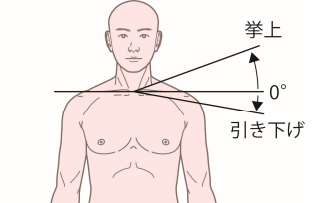
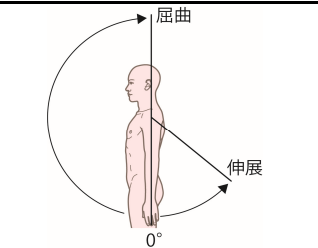
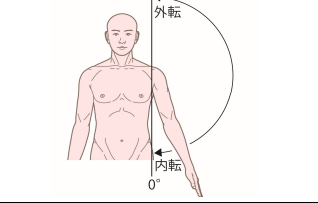
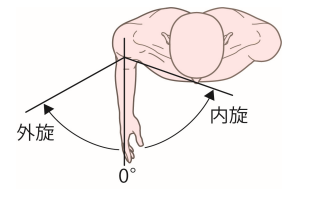
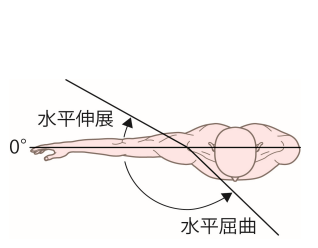
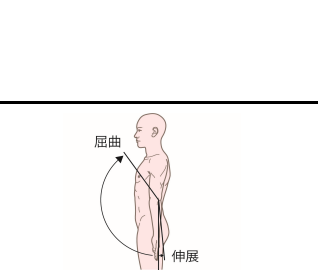
- (1) 股関節の関節可動域は屈曲 20° から 70° (または屈曲 20° ~70° )
  - (2) 股関節の関節可動域は屈曲は 70° 、伸展は-20°
- 2) 関節可動域の測定に際し、症例によって異なる測定法を用いる場合や、その他関節可動域に影響を与える特記すべき事項がある場合は、測定値とともにその旨を併記する。
- (1) 自動運動を用いて測定する場合は、その測定値を ( ) で囲んで表示するか、「自動」または「active」などと明記する。
  - (2) 異なる肢位を用いて測定する場合は、「背臥位」「座位」などと具体的に肢位を明記する。
  - (3) 多関節筋を緊張させた肢位を用いて測定する場合は、その測定値を < > で囲んで表示するが、「膝伸展位」などと具体的に明記する。
  - (4) 疼痛などが測定値に影響を与える場合は、「痛み」「pain」などと明記する。

#### 6. 参考可動域

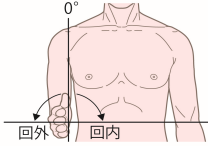
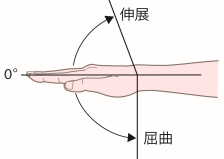
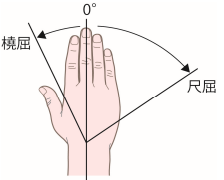
関節可動域は年齢、性、肢位、個体による変動が大きいため、正常値は定めず参考可動域として記載した。関節可動域の異常を判定する場合は、健側上下肢関節可動域、参考可動域、(付) 関節可動域の参考値一覧表、年齢、性、測定肢位、測定方法などを十分考慮して判定する必要がある。

[Jpn J Rehabil Med 2021;58:1188-1200], [日本足の外科学会雑誌 2021.Vol.42: S372-S385],  
「日整会誌 2022;96:75-86」

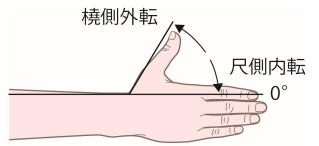
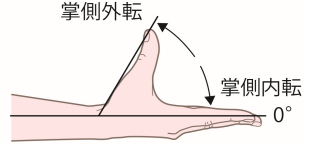
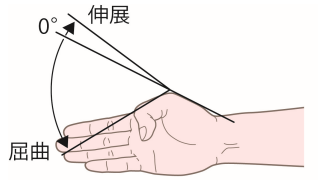
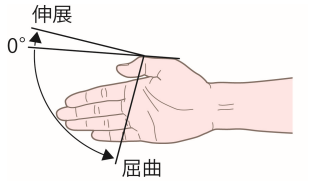
II. 上肢測定

部位名	運動方向	参考可動域角度	基本軸	移動軸	測定肢位および注意点	参考図	
肩甲帯 shoulder girdle	屈曲 flexion	0-20	両側の肩峰を 結ぶ線	頭頂と肩峰を 結ぶ線			
	伸展 extension	0-20					
	挙上 elevation	0-20	両側の肩峰を 結ぶ線	肩峰と胸骨上 縁を結ぶ線	背面から測定する。		
	引き下げ (下制) depression	0-10					
肩 shoulder (肩甲帯 の動きを 含む)	屈曲 (前方挙上) forward flexion	0-180	肩峰を通る 床への垂直線 (立位または 座位)	上腕骨	前腕は中間位とする。 体幹が動かないように固定す る。 脊柱が前後屈しないように注 意する。		
	伸展 (後方挙上) backward extension	0-50					
	外転 (側方挙上) abduction	0-180	肩峰を通る 床への垂直線 (立位または 座位)	上腕骨	体幹の側屈が起こらないよう に90° 以上になったら前腕を 回外することを原則とする。 ⇒ [ VI. その他の検査法 ] 参照		
	内転 adduction	0					
	外旋 external rotation	0-60	肘を通る 前額面への 垂直線	尺骨	上腕を体幹に接して、肘関節 を前方に90° に屈曲した肢位 で行う。 前腕は中間位とする。 ⇒ [ VI. その他の検査法 ] 参照		
	内旋 internal rotation	0-80					
	水平屈曲 horizontal flexion (horizontal adduction)	水平伸展 horizontal extension (horizontal abduction)	0-135	肩峰を通る 矢状面への 垂直線	上腕骨	肩関節を90° 外転位とする。	
			0-30				
肘 elbow	屈曲 flexion	0-145	上腕骨	橈骨	前腕は回外位とする。		
	伸展 extension	0-5					

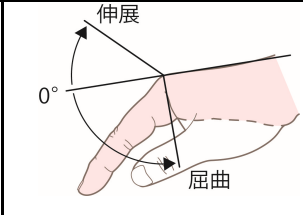
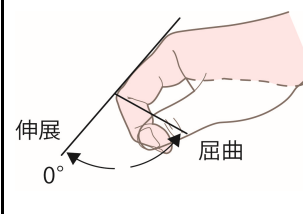
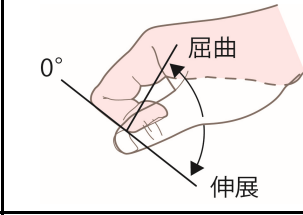
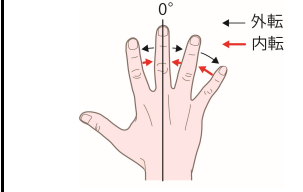
[Jpn J Rehabil Med 2021; 58: 1188-1200],  
[日本足の外科学会雑誌 2021, Vol. 42: S372-S385],  
[日整会誌 2022; 96: 75-86]

前腕 forearm	回内 pronation	0-90	上腕骨	手指を伸展した手掌面	肩の回旋が入らないように肘を90°に屈曲する。	
	回外 supination	0-90				
手 wrist	屈曲 (掌屈) flexion (palmar flexion)	0-90	橈骨	第2 中手骨	前腕は中間位とする。	
	伸展 (背屈) extension (dorsiflexion)	0-70				
	橈屈 radial deviation	0-25	前腕の中央線	第3 中手骨	前腕を回内位で行う。	
	尺屈 ulnar deviation	0-55				

III. 手指測定

部位名	運動方向	参考可動域角度	基本軸	移動軸	測定肢位および注意点	参考図
母指 thumb	橈側外転 radial abduction	0-60	示指 (橈骨の延長上)	母指	運動は手掌面とする。 以下の手指の運動は、原則として手指の背側に角度計をあてる。	
	尺側内転 ulnar adduction	0				
	掌側外転 palmar abduction	0-90			運動は手掌面に直角な面とする。	
	掌側内転 palmar adduction	0				
	屈曲 (MCP) flexion	0-60	第1 中手骨	第1 基節骨		
	伸展 (MCP) extension	0-10				
	屈曲 (IP) flexion	0-80	第1 基節骨	第1 末節骨		
	伸展 (IP) extension	0-10				

[Jpn J Rehabil Med 2021; 58: 1188-1200].  
 [日本足の外科学会雑誌 2021, Vol.42: S372-S385].  
 「日整会誌 2022; 96: 75-86」

指 finger	屈曲 (MCP) flexion	0-90	第2-5 中手骨	第2-5 基節骨	⇒ [ VI. その他の検査法 ] 参照	
	伸展 (MCP) extension	0-45				
	屈曲 (PIP) flexion	0-100	第2-5 基節骨	第2-5 中節骨		
	伸展 (PIP) extension	0				
	屈曲 (DIP) flexion	0-80	第2-5 中節骨	第2-5 末節骨		DIP は10° の過伸展をとりうる。 
	伸展 (DIP) extension	0				
	外転 abduction		第3 中手骨 延長線	第2, 4, 5 指軸		中指の運動は橈側外転, 尺側外転とする。 ⇒ [ VI. その他の検査法 ] 参照 
	内転 adduction					

IV. 下肢測定

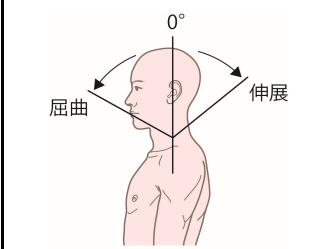
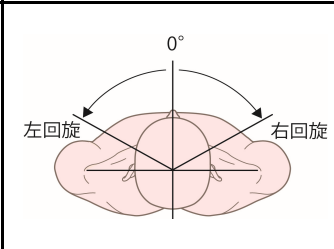
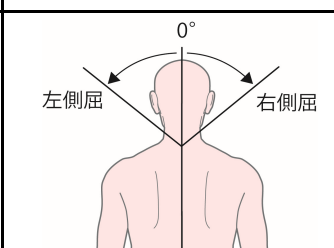
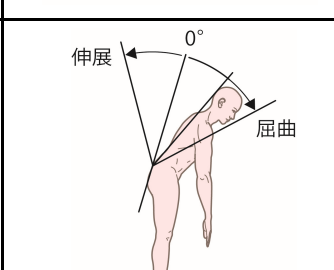
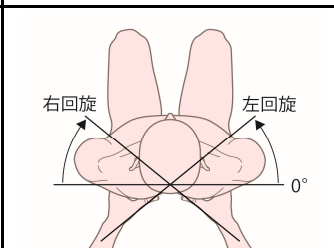
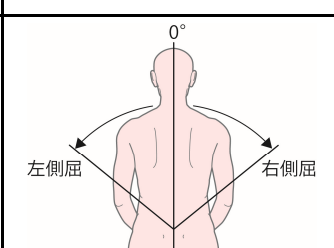
部位名	運動方向	参考可動域角度	基本軸	移動軸	測定肢位および注意点	参考図
股 hip	屈曲 flexion	0-125	体幹と平行な線	大腿骨 (大転子と大腿骨外顆の中心を結ぶ線)	骨盤と脊柱を十分に固定する。 屈曲は背臥位。膝屈曲位で行う。 伸展は腹臥位。膝伸展位で行う。	
	伸展 extension	0-15				
	外転 abduction	0-45	両側の上前腸骨棘を結ぶ線への垂直線	大腿中央線 (上前腸骨棘より膝蓋骨中心を結ぶ線)	背臥位で骨盤を固定する。 下肢は外旋しないようにする。 内転の場合は、反対側の下肢を屈曲挙上してその下を通して内転させる。	
	内転 adduction	0-20				
	外旋 external rotation	0-45	膝蓋骨より下ろした垂直線	下腿中央線 (膝蓋骨中心より足関節内外果中央を結ぶ線)	背臥位で、股関節と膝関節を90° 屈曲位にして行う。 骨盤の代償を少なくする。	
	内旋 internal rotation	0-45				

[Jpn J Rehabil Med 2021; 58: 1188-1200],  
[日本足の外科学会雑誌 2021; Vol.42: S372-S385],  
「日整会誌 2022; 96: 75-86」

膝 knee	屈曲 flexion	0-130	大腿骨	腓骨（腓骨頭と外果を結ぶ線）	屈曲は股関節を屈曲位で行う。	
	伸展 extension	0				
足関節・足部 foot and ankle	外転 abduction	0-10	第2中足骨長軸	第2中足骨長軸	膝関節を屈曲位，足関節を0度で行う。	
	内転 adduction	0-20				
	背屈 dorsiflexion	0-20	矢状面における腓骨長軸への垂直線	足底面	膝関節を屈曲位で行う。	
	底屈 plantar flexion	0-45				
	内がえし inversion	0-30	前額面における下腿軸への垂直線	足底面	膝関節を屈曲位，足関節を0度で行う。	
	外がえし eversion	0-20				
第1趾，母趾 great toe, big toe	屈曲 (MTP) flexion	0-35	第1中足骨	第1基節骨	以下の第1趾，母趾，趾の運動は，原則として趾の背側に角度計をあてる。	
	伸展 (MTP) extension	0-60				
	屈曲 (IP) flexion	0-60	第1基節骨	第1末節骨		
	伸展 (IP) extension	0				
趾 toe, lesser toe	屈曲 (MTP) flexion	0-35	第2-5中足骨	第2-5基節骨		
	伸展 (MTP) extension	0-40				
	屈曲 (PIP) flexion	0-35	第2-5基節骨	第2-5中節骨		
	伸展 (PIP) extension	0				
	屈曲 (DIP) flexion	0-50	第2-5中節骨	第2-5末節骨		
	伸展 (DIP) extension	0				

[Jpn J Rehabil Med 2021; 58: 1188-1200],  
 [日本足の外科学会雑誌 2021, Vol.42: S372-S385],  
 「日整会誌 2022; 96: 75-86」

V. 体幹測定

部位名	運動方向	参考可動域角度	基本軸	移動軸	測定肢位および注意点	参考図	
頸部 cervical spine	屈曲（前屈） flexion	0-60	肩峰を通る 床への垂直線	外耳孔と頭頂を結ぶ線	頭部体幹の側面で行う。 原則として腰かけ座位とする。		
	伸展（後屈） extension	0-50					
	回旋 rotation	左回旋	0-60	両側の肩峰を結ぶ線への垂直線	鼻梁と後頭結節を結ぶ線	腰かけ座位で行う。	
		右回旋	0-60				
	側屈 lateral bending	左側屈	0-50	第7頸椎棘突起と第1仙椎の棘突起を結ぶ線	頭頂と第7頸椎棘突起を結ぶ線	体幹の背面で行う。 腰かけ座位とする。	
		右側屈	0-50				
胸腰部 thoracic and lumbar spines	屈曲（前屈） flexion	0-45	仙骨後面	第1胸椎棘突起と第5腰椎棘突起を結ぶ線	体幹側面より行う。 立位、腰かけ座位または側臥位で行う。 股関節の運動が入らないように行う。 ⇒ [VI. その他の検査法] 参照		
	伸展（後屈） extension	0-30					
	回旋 rotation		0-40	両側の後上腸骨棘を結ぶ線	両側の肩峰を結ぶ線	座位で骨盤を固定して行う。	
			0-40				
	側屈 lateral bending		0-50	ヤコビー（Jacoby）線の中点にたてた垂直線	第1胸椎棘突起と第5腰椎棘突起を結ぶ線	体幹の背面で行う。 腰かけ座位または立位で行う。	
			0-50				

[Jpn J Rehabil Med 2021; 58: 1188-1200],  
[日本足の外科学会雑誌 2021.Vol.42: S372-S385],  
「日整会誌 2022; 96: 75-86」

VI. その他の検査法

部位名	運動方向	参考可動域角度	基本軸	移動軸	測定肢位および注意点	参考図
肩 shoulder (肩甲骨の動きを含む)	外旋 external rotation	0-90	肘を通る前額面への垂直線	尺骨	前腕は中間位とする。肩関節は90° 外転し、かつ肘関節は90° 屈曲した肢位で行う。	
	内旋 internal rotation	0-70				
	内転 adduction	0-75	肩峰を通る床への垂直線	上腕骨	20° または45° 肩関節屈曲位で行う。立位で行う。	
母指 thumb	対立 opposition				母指先端と小指基部(または先端)との距離(cm)で表示する。	
指 finger	外転 abduction		第3 中手骨延長線	2, 4, 5 指軸	中指先端と2, 4, 5 指先端との距離 (cm) で表示する。	
	内転 adduction					
	屈曲 flexion				指尖と近位手掌皮線 (proximal palmar crease) または遠位手掌皮線 (distal palmar crease) との距離 (cm) で表示する。	
胸腰部 thoracic and lumbar spines	屈曲 flexion				最大屈曲は、指先と床との間の距離 (cm) で表示する。	

VII. 顎関節計測

顎関節 temporo-mandibular joint	開口位で上顎の正中線で上歯と下歯の先端との間の距離(cm)で表示する。 左右偏位(lateral deviation)は上顎の正中線を軸として下歯列の動きの距離を左右ともcmで表示する。 参考値は上下第1切歯列対向縁線間の距離5.0cm, 左右偏位は1.0cmである。
---------------------------------	--

[Jpn J Rehabil Med 2021; 58: 1188-1200],  
[日本足の外科学会雑誌 2021, Vol.42: S372-S385],  
「日整会誌 2022; 96: 75-86」

## (付) 関節可動域参考値一覧表

関節可動域は、人種、性別、年齢等による個人差も大きい。また、検査肢位等により変化があるので、ここに参考値の一覧表を付した。

部位名及び運動方向	注1	注2	注3	注4	注5
<b>肩</b>					
屈曲	130	150	170	180	173
伸展	80	40	30	60	72
外転	180	150	170	180	184
内転	45	30		75	0
内旋	90	40	60	80	
肩外転90°				70	81
外旋	40	90	80	60	
肩外転90°				90	103
<b>肘</b>					
屈曲	150	150	135	150	146
伸展	0	0	0	0	4
<b>前腕</b>					
回内	50	80	75	80	87
回外	90	80	85	80	93
<b>手</b>					
伸展	90	60	65	70	80
屈曲		70	70	80	86
尺屈	30	30	40	30	
橈屈	15	20	20	20	
<b>母指</b>					
外転(橈側)	50		55	70	
屈曲					
CM				15	
MCP	50	60	50	50	
IP	90	80	75	80	
伸展					
CM				20	
MCP	10		5	0	
IP	10		20	20	
<b>指</b>					
屈曲					
MCP		90	90	90	
PIP		100	100	100	
DIP	90	70	70	90	
伸展					
MCP	45			45	
PIP				0	
DIP				0	
<b>股</b>					
屈曲	120	100	110	120	132
伸展	20	30	30	30	15
外転	55	40	50	45	46
内転	45	20	30	30	23
内旋				45	38
外旋				45	46

[Jpn J Rehabil Med 2021; 58: 1188-1200],  
 [日本足の外科学会雑誌 2021, Vol.42: S372-S385],  
 「日整会誌 2022; 96: 75-86」



部位名及び運動方向	注1	注2	注3	注4	注5
<b>膝</b>					
屈曲	145	120	135	135	154
伸展	10			10	0
<b>足</b>					
背屈	15	20	15	20	26
底屈	50	40	50	50	57
<b>母趾</b>					
屈曲					
MTP		30	35	45	
IP		30		90	
伸展					
MTP		50	70	70	
IP		0		0	
<b>趾</b>					
屈曲					
MTP		30		40	
PIP		40		35	
DIP		50		60	
伸展					
MTP					
PIP					
DIP					
<b>頸部</b>					
屈曲		30		45	
伸展		30		45	
側屈		40		45	
回旋		30		60	
<b>胸腰部</b>					
屈曲		90		80	
伸展		30		20-30	
側屈		20		35	
回旋		30		45	

注：

1. A System of Joint Measurements, William A. Clark, Mayo Clinic, 1920.
2. The Committee on Medical Rating of Physical Impairment, Journal of American Medical Association, 1958.
3. The Committee of the California Medical Association and Industrial Accident Commission of the State of California, 1960.
4. The Committee on Joint Motion, American Academy of Orthopaedic Surgeons, 1965.
5. 渡辺英夫・他：健康日本人における四肢関節可動域について。年齢による変化。日整会誌 53：275-291, 1979.

なお、5の渡辺らによる日本人の可動域は、10歳以上80歳未満の平均値をとったものである。

[Jpn J Rehabil Med 2021; 58: 1188-1200],  
 [日本足の外科学会雑誌 2021, Vol. 42: S372-S385],  
 「日整会誌 2022; 96: 75-86」